



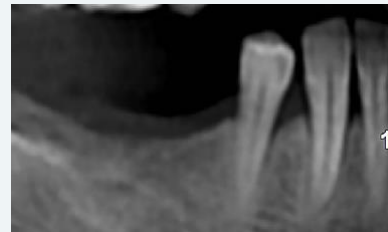Implante **MultiNeO™** con  
superficie nano hidrofílica **NiNA™**  
en la mandíbula posterior

Dr. Bozhidar Semov |  Bulgaria

## DESCRIPCIÓN DEL CASO

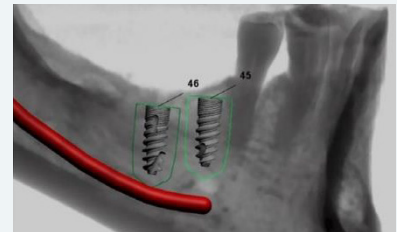
Una mujer de 54 años perdió los dientes #45 y #46, hace varios años. La colocación del implante se realizó utilizando el implante **MultiNeO™** powered by **NiNA™**, Ø 3,75 mm x L 10 mm. Después de 2 meses, se acopló un pilar de cicatrización sobre el implante. Tras 80 días de postoperatorio, se instaló un puente provisional atornillado con el #47 como voladizo.

## 1. SITUACIÓN INICIAL



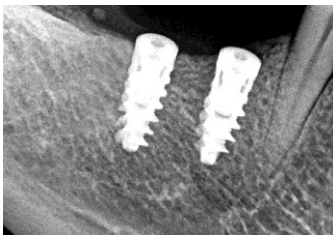
Radiografía preoperatoria que muestra la falta de los dientes #45, #46.

## 2. PLAN DE TRATAMIENTO

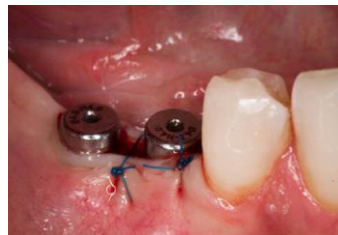


Ubicación prevista del implante.

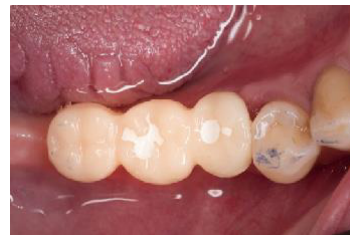## 3. TRATAMIENTO



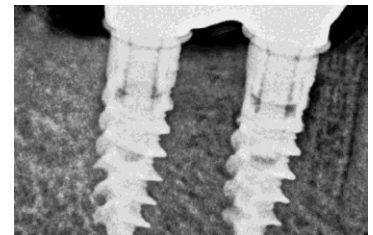
● Radiografía después de la cirugía.



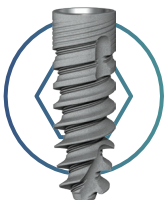
● Exposición del implante, acoplamiento del pilar de cicatrización.



● Vista oclusal de la restauración provisional 11 semanas después de la operación.



● Radiografía, 1 año de seguimiento.



### PRODUCTOS EN USO

Ø 3,75 mm - L 10 mm

MULTIneo™

