



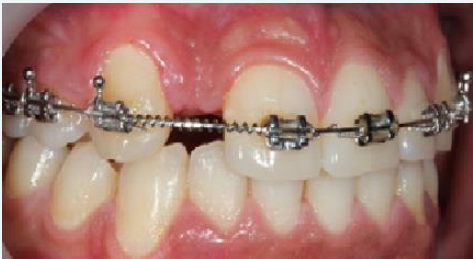Utilización del implante **MultiNeO™** con superficie nanohidrofílica **NiNA™** en la sustitución implantosoportada de un incisivo lateral superior congénitamente ausente

Dr. Victor Zhechkov |  Bulgaria

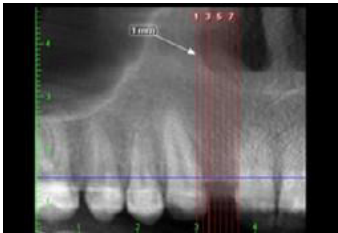
DESCRIPCIÓN DEL CASO

El paciente es un hombre de 22 años, no fumador, al que le falta un diente lateral en la mandíbula superior. Se encuentra en tratamiento de ortodoncia y hay reabsorción moderada del hueso en la zona del implante.

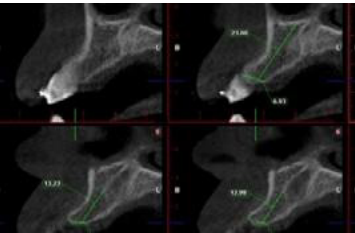
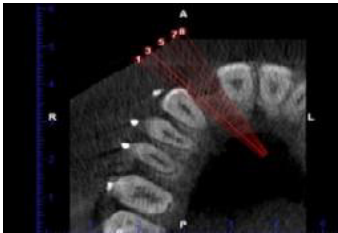
1. SITUACIÓN INICIAL



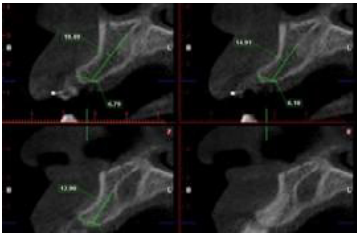
2. PLAN DE TRATAMIENTO



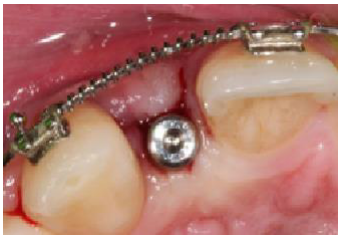CBCT preoperatorio



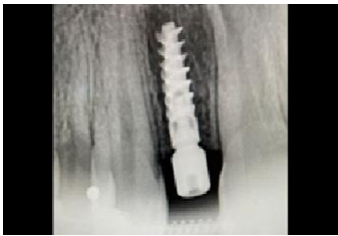CBCT preoperatorio



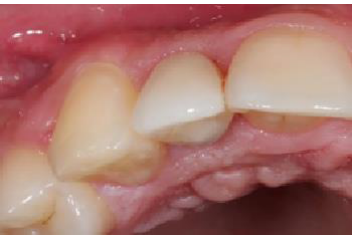3. TRATAMIENTO



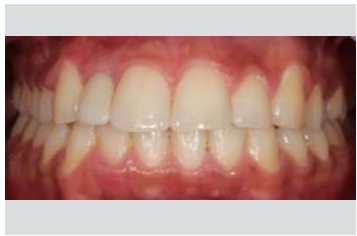Cirugía



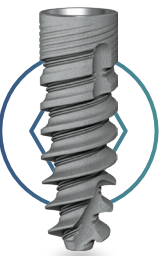63 días después de la radiografía quirúrgica



Fase protésica



Restauración final



PRODUCTOS EN USO  
Ø CHC 3,2 / 11,5~ mm

MULTIneo™

NiNA™  
Superficie nano  
hidrofílica

