



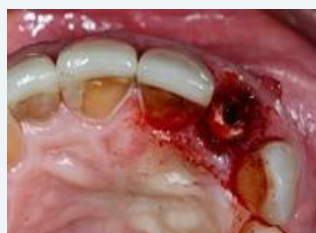## Restauración temporal inmediata del implante **MultiNeo™** con superficie nano hidrofílica **NiNA™** en la zona estética

Prof. Luigi Canullo |  Italia

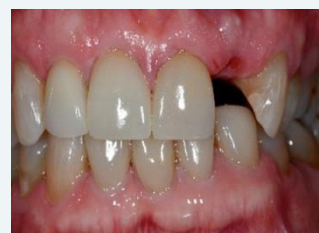### DESCRIPCIÓN DEL CASO

Una paciente femenina de 75 años, ASA II, fue tratada por un incisivo lateral fracturado. 3 meses después de la extracción y la regeneración ósea, los tejidos blandos demostraron falta de volumen en el área de la papila y en el aspecto bucal. La inserción del implante con carga no funcional inmediata se planificó junto con un aumento vertical y horizontal de los tejidos blandos, en un hueso D4.

### 1. SITUACIÓN INICIAL

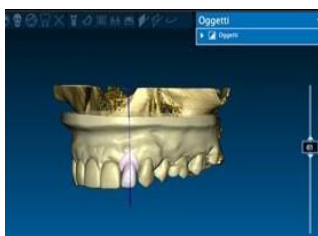

Diente fracturado #22

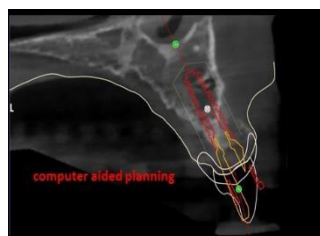


12 semanas después de la extracción

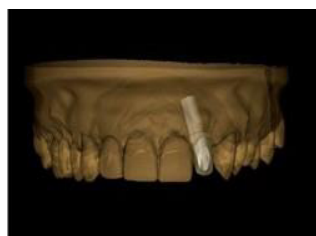### 2. PLAN DE TRATAMIENTO



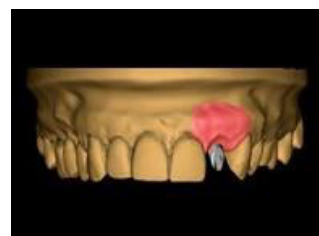
- Modelo digital de una situación postoperatoria.



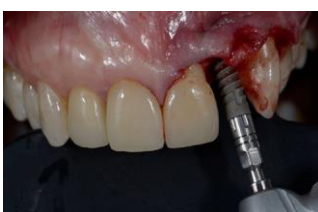- Ubicación planificada del implante y la corona.



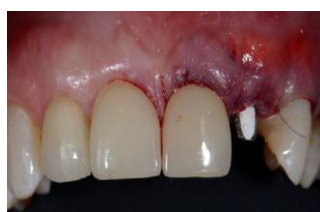- Modelo digital de una situación postoperatoria.



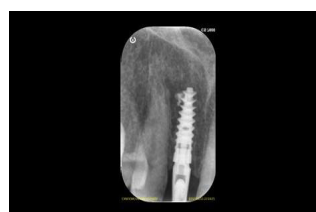### 3. TRATAMIENTO



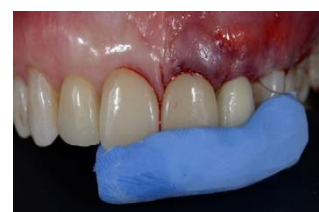- Inserción del implante MultiNeo™ powered by NiNA™. Nota: humectación de la sangre, que muestra la hidrofilia del implante.



- Fijación del pilar tras la intervención quirúrgica.

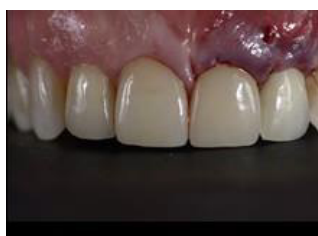

- Radiografía después de la cirugía.

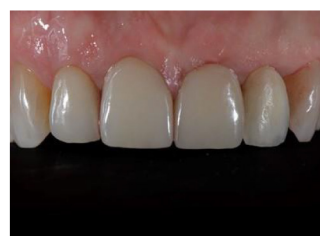

- Acoplamiento temporal de la corona.

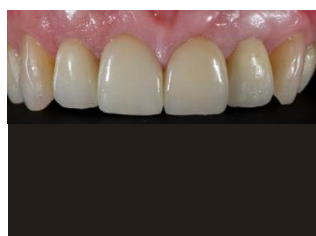### 4. ESTADO CLÍNICO POSTOPERATORIO



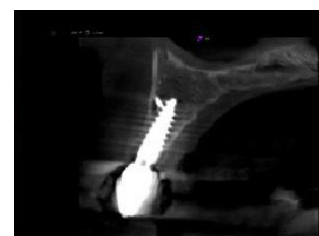- Inmediatamente después de la operación.



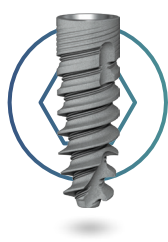- 12 semanas después de la operación (corona temporal).



- Restauración final.



- 12 meses después de la operación.



#### PRODUCTOS EN USO

Ø 3,75 mm - L 10 mm

MULTIneo™

NiNA™  
Superficie nano hidrofílica

