

# Ottimi risultati a lungo termine con protocolli immediati nella zona estetica

## Rilevanza clinica

### 100% di sopravvivenza di impianto e protesi

con osso marginale stabile e tessuti molli sani a 10 anni



### Estetica stabile a lungo termine

I punteggi sono migliorati dal basale a 1 mese e sono rimasti stabili in seguito

### Il posizionamento immediato supera quello differito

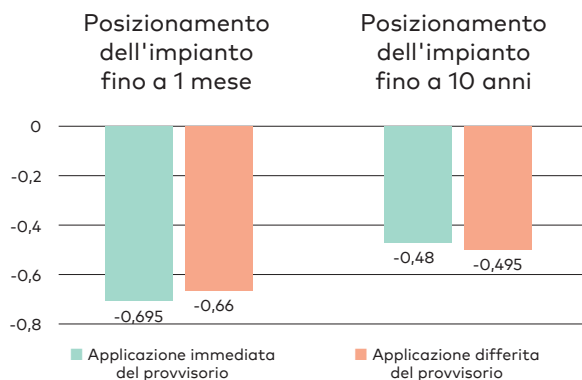
L'applicazione del provvisorio immediato ha mostrato un migliore mantenimento dello spessore dell'osso buccale e tempi di trattamento più brevi

Immediate implant placement with immediate or delayed provisionalization in the maxillary aesthetic zone: A 10-year randomized trial. Donker VJJ, Raghoobar GM, Slagter KW, Hentenaar DFM, Vissink A, Meijer HJA. J Clin Periodontol. 7 marzo 2024.

## I risultati

- **100% di sopravvivenza:** Nessun impianto è stato perso dopo 10 anni di funzionamento
- **Risposta eccellente dell'osso marginale:** basso rimodellamento dell'osso marginale dal posizionamento a 1 mese e livelli successivi stabili, con una perdita ossea marginale media di soli 0,5 mm dal posizionamento a 10 anni. Basso tasso di peri-implantite del 2,9% entro 10 anni.
- **Tessuto molle sano,** con recessione minima del margine mucoso di 0,2-0,3 mm e mantenimento del valore della papilla da 1 mese a 10 anni
- **Elevata soddisfazione del paziente** a 10 anni
- **Risultati estetici stabili** con variazioni minime dei punteggi della papilla, PES e WES
- **L'applicazione del provvisorio immediato ha superato il protocollo differito,** con un migliore mantenimento dello spessore dell'osso buccale e tempi di trattamento più brevi

## Risposta dell'osso marginale per tutta la durata dello studio



## Disegno dello studio

Studio controllato randomizzato (RCT), applicazione immediata del provvisorio vs. differita



40 pazienti



Dente singolo nella zona estetica mascellare, posizionamento immediato



40 impianti NobelActive® TiUnite

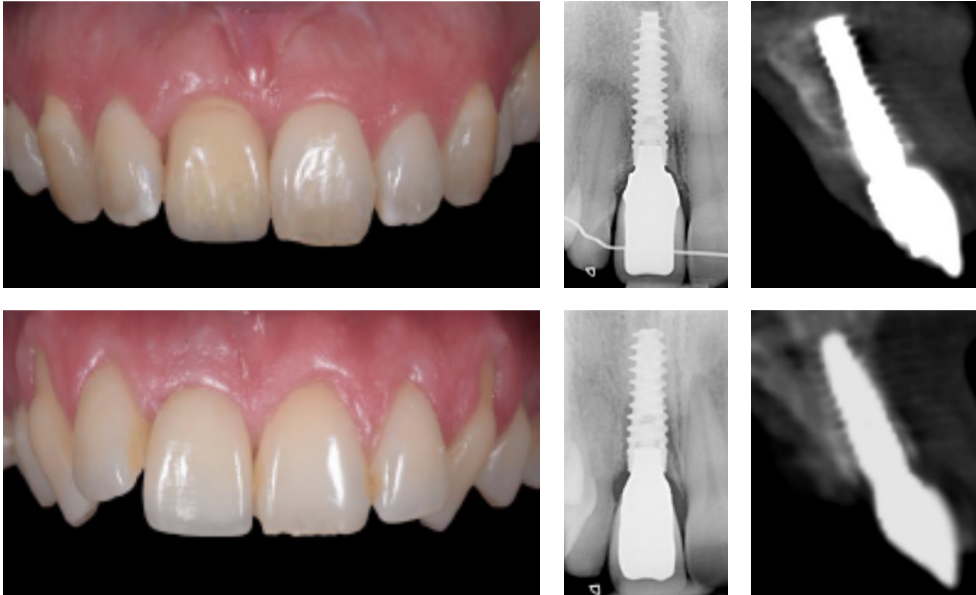


Zirconio avvitato o cementato NobelProcera



Follow-up a 10 anni

## Esempio di caso clinico dallo studio



Immagini per gentile concessione del Dr. Vincent Donker, Paesi Bassi

Posizionamento dell'impianto immediato con applicazione del provvisorio immediata (in alto) e applicazione del provvisorio differita (in basso) sull'incisivo centrale mascellare destro dopo 10 anni di funzione.

## Conclusione degli autori

**"La provvisorizzazione immediata di impianti [NobelActive®] in siti post-estrattivi nella zona estetica mascellare ha mostrato risultati clinici a lungo termine simili a quelli ottenuti con un'applicazione del provvisorio ritardata, mentre il tempo di ripristino della funzione e dell'estetica è stato più breve."**

## Per maggiori informazioni



Disponibile su  
PubMed



Intervista  
SciConnect con il  
Dott. Iñaki Gamborena



[nobelbiocare.com/nobelactive](https://nobelbiocare.com/nobelactive)

GMT 90822 IT 2406 © Nobel Biocare Services AG, 2024. Tutti i diritti riservati. Nobel Biocare, il logo Nobel Biocare e tutti gli altri marchi di fabbrica sono, salvo diversa dichiarazione o evidenza dal contesto in un caso specifico, marchi di fabbrica di Nobel Biocare. Per ulteriori informazioni, fare riferimento a [nobelbiocare.com/trademarks](https://nobelbiocare.com/trademarks). Le immagini dei prodotti non sono necessariamente in scala. Tutte le immagini dei prodotti hanno finalità puramente illustrative e non possono essere la rappresentazione esatta del prodotto. Esclusione di responsabilità: alcuni prodotti possono non avere l'approvazione o l'autorizzazione alla vendita da parte degli enti normativi in tutti i mercati. Rivolgersi all'ufficio vendite locale di Nobel Biocare per informazioni sulla gamma dei prodotti esistenti e sulla loro disponibilità. Per le informazioni complete relative alle prescrizioni, tra cui indicazioni, controindicazioni, avvertenze e precauzioni, consultare le Istruzioni per l'uso

 **Nobel  
Biocare™**